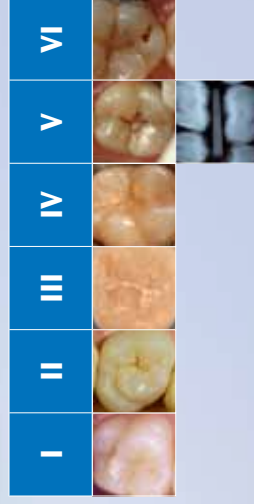


Advies Preventie fissuurcariës


Stadia fissuurcariës	Urgentie					
	I	II	III	IV	V	VI
Score bij huidig mondonderzoek	Score bij vorig mondonderzoek					
I Geen afwijkingen waarneembaar na reinigen en droogblazen						
II Donkere opaciteiten zichtbaar na reinigen met of zonder droogblazen *						
III Witte opaciteiten waarneembaar na reinigen met of zonder droogblazen *						
IV Kleine caviteit zonder betrokkenheid van dentine						
V Doorschemering van dentinecariës Op röntgenfoto duidelijk waarneembare dentinecariës						
VI Caviteit met expositie van dentine						

* Laesies zichtbaar zonder droogblazen, zijn meestal verder gevorderd dan laesies die alleen maar zichtbaar zijn na droogblazen.



Mogelijkheden	Advies behandel mogelijkheden					
	I	II	III	IV	V	VI
I						
II						
III						
IV						
V						
VI						

- Geen aanvullende preventieve maatregelen
- Extra aandacht voor occlusale reiniging
- Extra aandacht voor occlusale reiniging en fluoridevernisapplicatie in de fissuur
- Aanbrengen van fissuurverzegeling
- Compositie(fissuurlak)restauratie



Beslisboom voor het aanbrengen van fissuurlak per element

